

# 心室内伝導障害 (IVCD)


Intraventricular conduction disturbance

## ③心電図波形

### ①右脚ブロックに似たIVCD

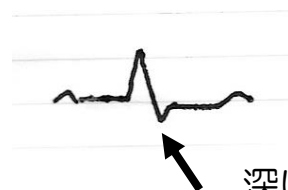V1はrSR' で典型的なCRBBBと同じであるが、典型的なCRBBBのI誘導で必ず見られる深いS波が無い、もしくはS波が浅い場合、CRBBBに左室の心筋障害が合併していると考えられる。

V1



普通のCRBBBならrSR' のはずであるが  
V1でPR' 型（うさぎ耳）を示すものあり。

I



深いS波がなく、  
S波はあっても浅い  
(左心系の伝導障害がある)