

心室内伝導障害 (IVCD)


Intraventricular conduction disturbance

③心電図波形

①右脚ブロックに似たIVCD

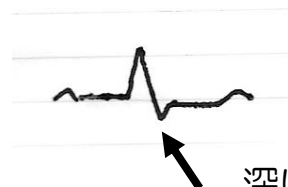V1はrSR' で典型的なCRBBBと同じであるが、典型的なCRBBBのI誘導で必ず見られる深いS波が無い、もしくはS波が浅い場合、CRBBBに左室の心筋障害が合併していると考えられる。

V1



普通のCRBBBならrSR' のはずであるがV1でPR' 型（うさぎ耳）を示すものあり。

I



深いS波がなく、S波はあっても浅い（左心系の伝導障害がある）

②左脚ブロックに似たIVCD

V₁で深いSを示すのは典型的なCLBBBと同じであるが

① I 誘導でQがある。

典型的なCLBBBでは認められないQ波がある場合は
左室に広範な心筋の壊死があると考える。



②CLBBBは普通軸はノーマルもしくは左軸偏位をとるが

右軸偏位となっている。(Iで深いSがある)

この場合は右室に広範な心筋障害があると考える。



Q Sが深い(右軸偏位)

左室に広範な壊死
があると考える。

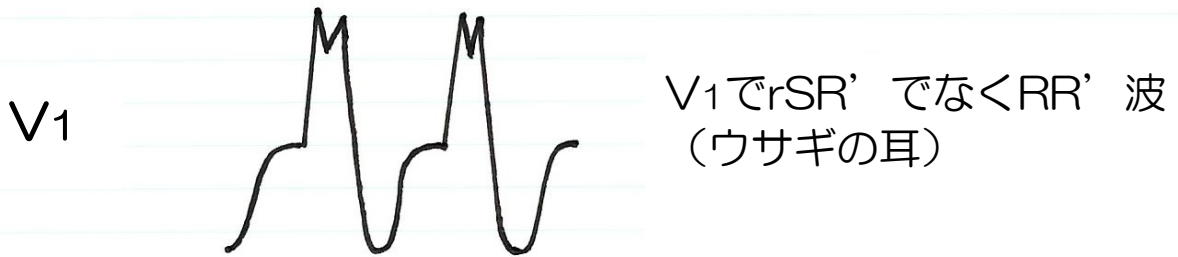
IにQがある 右軸偏位

右室の作業心筋に
ダメージがある程S波が
深く幅広くなる

(つまりIでプラスよりマイナス
の電位が強くなる)

③右脚ブロックでも、左脚ブロックでもないIVCD

① 右心系伝導障害（三環系抗うつ剤中毒）



② 左心系伝導障害（拡張型心筋症）

