

急性心膜炎

②心電図

①急性期

①aV_R、V₁を除くすべての誘導で下方に凸のST上昇を認める。（コンケーブ型）
心膜の炎症が心筋に及ぶためSTが上昇する。

②aV_RではSTは低下し、PR上昇を認める。（PR↑は心房の炎症）

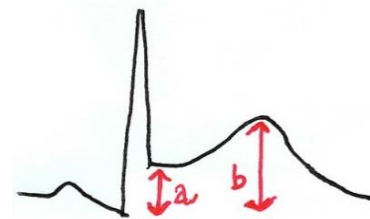
③V₁ではaV_Rの変化が起こることもあれば、全く変化しないこともある。

④とくにⅡ、Ⅲ、aV_FでPRの低下を認める。
PRの低下あれば強く心膜炎を示唆する。

⑤スポディックサイン（Spodic's sign）
T波の終わりからP波まで下降線を描く。



⑥V₆で $ST \times 4 > T$ （4a > b）



⑦心嚢液貯留でlow voltage

⑧心嚢液貯留で電氣的交互脈