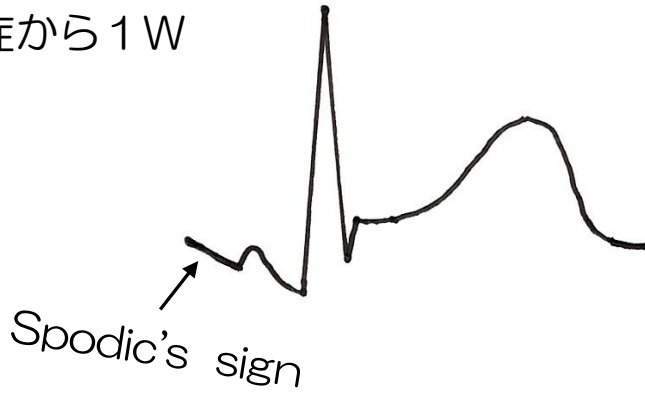


# 急性心膜炎


## ②時間的経過

① 発症から1W




PR 低下  
ST 上昇

② 1~3W



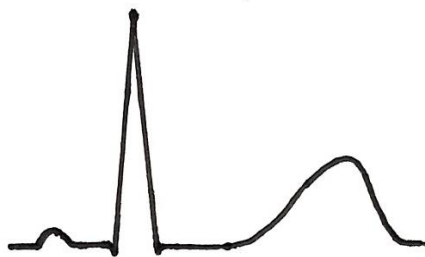
PR 正常  
T波平低化  
ST低下はまだおこ  
らず。

③ 3W~  
しばらく



PR 正常  
T波陰性化

④ それ以降



PR 正常  
ST 正常