
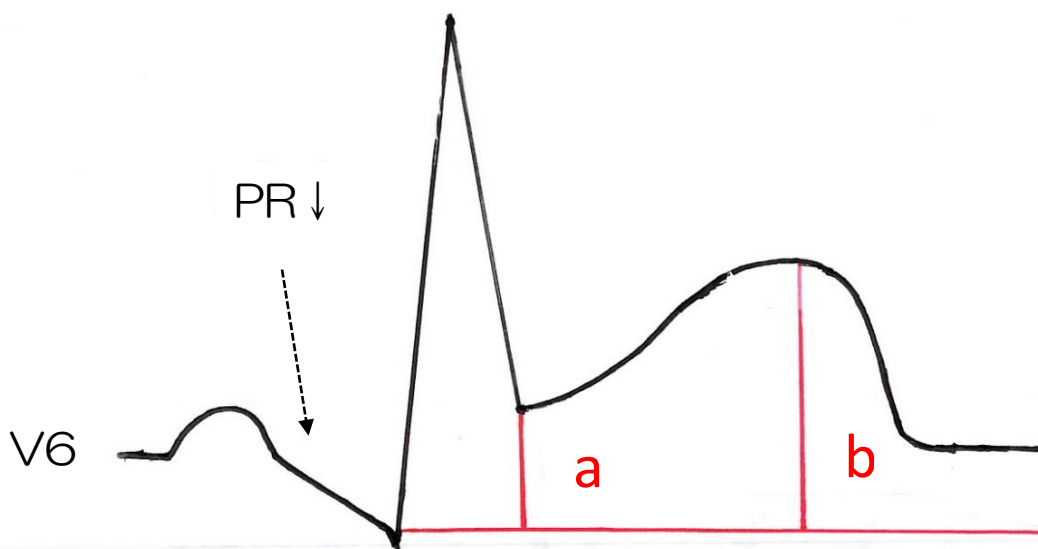


①早期再分極との鑑別

① fish hook pattern



②



急性心膜炎の場合 $a \times 4 > b$

早期再分極 $a \times 4 < b$

- ③急性心膜炎では aV_R と V_1 以外のほとんどの誘導でSTが上昇する。
早期再分極では $V_{3\sim6}$ （Ⅱ、Ⅲ、 aV_F の場合もあり）でST上昇が多くみられる。